

HEMORRAGIA AGUDA DE PULMÓN POST OBSTRUCTIVA

ACUTE LUNG BLEEDING POST OBSTRUCTIVE

Y. Callisaya¹ E. Nina²A.
Fernández³

¹ Médico Residente de Anestesiología de la Caja Nacional de Salud Nro. 1

² Médico Residente de Anestesiología del Hospital Militar Central

³ Integrante del Staff del Servicio de Anestesiología de la guardia C.N.S.

RESUMEN

El edema agudo pulmonar por presión negativa es una complicación descrita desde 1977 por la obstrucción de la vía aérea en niños y adultos. Su etiopatogenia es multifactorial, especialmente la excesiva presión intratorácica negativa causada por la inspiración forzada espontánea de un paciente con la glotis cerrada, esto resulta en trasudado de líquido de los capilares pulmonares hacia el espacio alvéolo-intersticial. El EAP resultante puede aparecer en pocos minutos tras la obstrucción no al cabo de varias horas. Este cuadro clínico es potencialmente grave, pero habitualmente responde bien al tratamiento con oxigenoterapia, ventilación mecánica y diuréticos. Es importante el diagnóstico para dar manejo inmediato. **Objetivo:** Reporte de un caso clínico con hemorragia aguda pulmonar por presión negativa en el postoperatorio inmediato con insuficiencia respiratoria aguda leve que no requirió atención en la UCI. **Diseño:** Caso clínico. Lugar: Hospital Obrero Nro. 1 Paciente: Paciente masculino de 30 años, programado de emergencia para apendicetomía; intubación al 1er intento, transanestésico sin complicaciones, reportando sangrado de 400 mL en sala de recuperación.

ABSTRACT

Acute pulmonary edema is a negative pressure complication described since 1977 due to obstruction of the upper airway in children and adults. Its pathogenesis is multifactorial, especially the excessive negative intrathoracic pressure caused by the forced spontaneous inspiration of a patient with a closed glottis, this results in transudation of fluid from the pulmonary capillaries into the alveolar-interstitial space. The resulting EP can occur within minutes after obstruction or after several hours. This condition is potentially serious, but usually responds well to treatment with oxygen therapy, mechanical ventilation and diuretics. It is important to diagnose for an immediate management. **Objective:** To report a case with acute pulmonary hemorrhage negative pressure in the immediate postoperative period with mild acute that did not require ICU care respiratory failure. **Design:** Case report. Location: Hospital Obrero No. 1: Male patient, 30years old, scheduled emergency appendectomy; intubation 1st tries, transanesthetic uncomplicated, 400 mL reporting bleeding in recovery room.

Palabras claves

Edema Pulmonar, Hemorragia Pulmonar, Laringoespasm.

Keywords

Pulmonary Edema, Pulmonary Hemorrhage, Laryngospasm.

Correspondencia a:

Edna Luisa Nina Blacutt

E-Mail:

Ednablacutt@hotmail.com

Recibido:

12 de Agosto 2014

Aceptado:

5 de Octubre de 2014

scientific.umsa.bo

INTRODUCCIÓN

Se conoce como EAPP (edema agudo de pulmón postobstructivo), edema pulmonar no cardiogénico, es una entidad clínica de gran relevancia en anestesiología y cuidados intensivos. La presentación de EAPP puede ser inmediato o diferido, el cual, por tanto, requiere un reconocimiento inmediato y el tratamiento por cualquier persona directamente involucrada en la atención perioperatoria de un paciente. Fue descrita desde 1977 debido a la obstrucción de la vía aérea respiratoria en niños y adultos. Se presenta en el 0.5 a 1% de todos los procedimientos que conllevan una intubación y principalmente aquellos relacionados a intervenciones quirúrgicas. En niños hasta 9% pero asociadas a otras comorbilidades crup, epiglotitis^{1,2}.

Se sugiere que es más frecuente de lo que generalmente documentada. De acuerdo con una estimación, EAPP desarrolla en el 11% de todos los pacientes que requieren una intervención activa para la obstrucción aguda de la vía aérea superior^{1,3}.

DESCRIPCIÓN DEL CASO

Paciente de 30 años, sexo masculino, peso 62 Kg, ASA I, sin antecedentes patológicos ni quirúrgicos ni alergia a medicamentos, que ingresa por emergencia del Hospital Obrero Nro. 1 y se programa para cirugía por un cuadro de apendicitis aguda. Al examen Físico con predictores de Intubación fácil, Mallampati II, apertura oral 4 cm; ruidos cardiacos rítmicos, hiperfonéticos, FC: 90 lpm; murmullo vesicular conservado, sin presencia de sobreaireados, abdomen blando doloroso a la palpación profunda en fosa iliaca derecha, blumberg (+). Todos los análisis de laboratorio realizados en el periodo preoperatorio (hemograma, leucograma, urea y electrolitos) fueron normales con la excepción de leucocitosis con desviación a la izquierda.

En quirófano se realiza monitorización: ECG, SpO₂, PA y FR con signos vitales dentro parámetros normales. Se realiza la inducción con Fentanil a 2ug/Kg, Propofol 2mg/Kg y Atracurio 0,5mg/Kg y el mantenimiento se realizó con Sevoflorano 2%. Mientras se realizaba presión sobre el cricoide, la vista laringoscópica fue de

grado I, y se realizó intubación fácil y atraumática del primer intento con tubo endotraqueal 7.5, ventilación controlada por volumen. Presión máxima de 17, volumen tidalico de 500 ml, frecuencia respiratoria de 12 y PEEP de 4 cm de agua, el paciente presentó presiones en las vías aéreas y adaptabilidad normales durante todo el procedimiento, y se mantuvo bien oxigenado y normocápnico en el periodo intraoperatorio. Durante el mantenimiento de la anestesia los parámetros hemodinámicos y respiratorios se mantuvieron estables.

Termina procedimiento quirúrgico y se prepara para extubación del paciente el cual ya se encontraba con ventilación espontánea, cumplía con los criterios de extubación con VC DE 450 ml, fuerza inspiratoria de -18cmH₂O, FR 15 rpm, SpO₂ de 99%; se realiza aspiración de secreciones de vía aérea superior de manera insuficiente ya que el paciente se encontraba despierto y no toleraba la presencia del tubo por lo que se procede a extubación inmediata posterior al cual paciente presentaba una buena mecánica ventilatoria. Paciente pasa termodinámicamente estable a sala de recuperación. Transcurre entre 5 a 10 min en sala de recuperación inmediatamente presenta agitación, estridor inspiratorio marcado, taquicardia (130 por minuto), disnea, taquipnea, tiraje intercostal, hipertensión arterial (165/90), tos con posterior expulsión de sangre por la boca en aproximadamente 300 a 400 ml, rutilante, espumosa, en la monitorización FC de 95 lpm, hipoxemia SpO₂ de 88% con aporte de O₂ con un flujo de 6 a 10L/min, murmullo vesicular se encontró disminuido en la base derecha; inmediatamente se le administró Hidrocortisona 250mg, Furosemida 20mg, Restricción de líquidos, colocación de sonda vesical para control de diuresis, con Glasgow de 15/15 y el cual no se modificó en ningún momento, no requirió que se le intubara nuevamente ni requirió el ingreso a Cuidados intensivos y el cuadro remitió 12 Hrs. Se realizó radiografía PA de tórax previo inicio de tratamiento donde se observa signos de edema de pulmón tórax mostró infiltrado pulmonar asimétrico (derecho más que izquierdo), y colapso del lóbulo medio del pulmón derecho (figura 1) y se realizó un control radiográfico 24 Hrs donde se observó el cuadro pulmonar en remisión. (Figura 2)

Figura 1. Previa a tratamiento

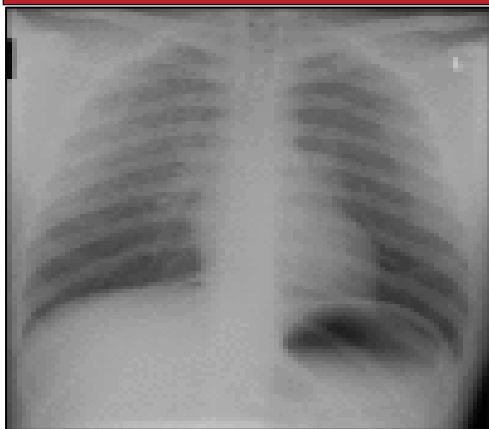
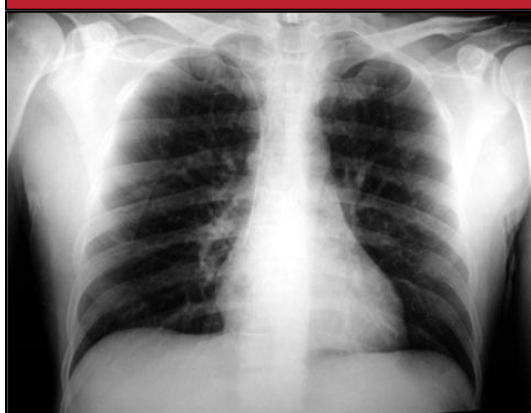

Figura 2. Posterior al tratamiento.



DISCUSIÓN

El estudio de seguimiento de incidentes de Australia de 4000 incidencia de Laringoespasmo durante la anestesia mostraron que EPPN ocurrir en hasta el 4% de todos los informes de incidentes de laringoespasmo.

CLASIFICACIÓN

Se ha clasificado al EAPPN en dos tipos básicamente, de acuerdo al tiempo de instauración y la causa asociada^{3,7,8}.

Tipo I: EPPN desarrolla inmediatamente después del inicio de la vía respiratoria aguda obstrucción Tipo II: EPPN desarrolla después de que el alivio de la obstrucción de la vía aérea superior crónica (Tabla 1). Como tipo I EPPN desarrolla por lo general con la vía aérea superior, obstrucción aguda o después de la manipulación de la vía aérea quirúrgica, algunos auto-

res lo llaman edema pulmonar laríngeo inducido por el espasmo¹. Otros factores que aumentan el riesgo de tipo I EPPN tumores en las vías respiratorias superiores, cuerpos extraños, epiglottitis, crup, bocio, y la mononucleosis^{3,4,17}.

Tipo II EPPN puede dar después del alivio de la obstrucción de las vías respiratorias altas, causada por las grandes amígdalas, adenoides hipertrófico o una úvula redundante. La incidencia de desarrollo de Tipo I EPPN asociado a la obstrucción de la vía aérea superior postoperatorio agudo es 9,6 a 12%, mientras que la incidencia de desarrollo de Tipo II EPPN es 44%. En los adultos sobre 50% de ocurrencias EPPN se deben a laringoespasmo postoperatoria^{6, 7,14}.

EAPPN: EDEMA AGUDO DE PULMÓN POSTEXTUBACIÓN		
	EAPPN TIPO1	EAPPN TIPO 2
CARACTERÍSTICAS	<ul style="list-style-type: none"> - Obstrucción aguda de la vía aérea superior. - Durante los primeros min de 60 extubación o en forma súbita, aunque hay reportes de que se ha presentado hasta 4 a 6 Hrs. Después 	<ul style="list-style-type: none"> - Posterior al alivio de una obstrucción crónica de la vía aérea. - Casi siempre inmediato al alivio de la obstrucción crónica
PRINCIPALES CAUSAS	Laringoespasmo postextubación, epiglottitis, crup, cuerpo extraño laríngeo, estrangulación, obstrucción de la cánula endotraqueal, tumor laríngeo, bocio, sección directa de la cánula	<ul style="list-style-type: none"> - Posterior a amigdalotomía o adenoidectomía, posterior a la exeresis de un tumor en la vía aérea, estenosis coanal, úvula hipertrófica redundante

FACTORES DE RIESGO

Los factores de riesgo identificados en las revisiones y reportes de casos son los siguientes^{3, 4}:

- Índices elevados: intubación difícil
- Obstrucción de la cánula (incluyendo obstrucción mecánica por mordida de la cánula).

- Obesidad, cuello corto.
- Historia de apnea obstructiva del sueño.
- Acromegalia.
- Cirugía del tracto aerodigestivo.
- Individuos jóvenes y con masa muscular acentuada (atletas o deportistas) ^{5, 15, 16}.

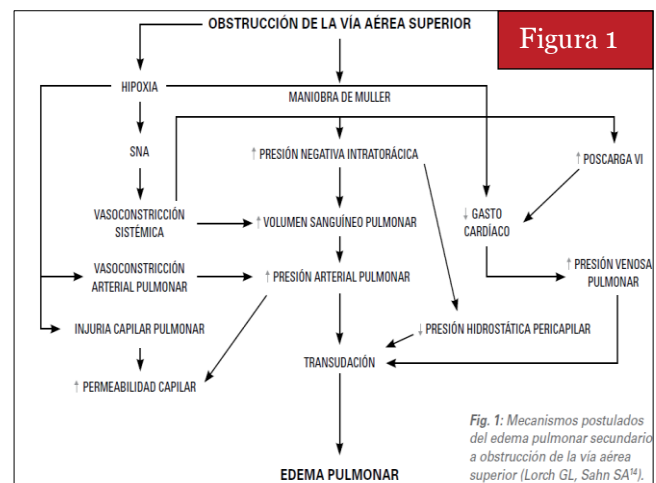
FISIOPATOLOGÍA

La fisiopatología de la EPPN ha sido ampliamente revisada por varios estudios. EPPN comienza con una obstrucción significativa de la vía aérea superior, los esfuerzos inspiratorios para superar la obstrucción generan presiones intrapleurales y alveolares muy negativas, y el gradiente de alta presión hace que el líquido pase de los capilares pulmonares a los espacios intersticiales y alveolares. La fisiopatología de la EPPN se atribuye a cuatro mecanismos principales: Trastornos de la homeostasis de fluidos pulmonar y puede ser inducida por cuatro vías que pueden conducir a aumento de la presión hidrostática intersticial de líquido aumentado en el lecho capilar pulmonar (o por el contrario, disminución de la presión en el intersticio), disminución de la presión osmótica del plasma, aumento de la permeabilidad de la membrana, y la disminución de retorno de fluido a la circulación a través de los vasos linfáticos. Una marcada presión negativa intratorácica de -50 a -100 cm H₂O (normal -3-10 cm de H₂O) se traduce en un aumento repentino del retorno venoso de la sangre al corazón, que expondrán al ventrículo izquierdo a un aumento de la diastólica final. Debido al efecto interdependiente de ambos ventrículos, la presión sobre el ventrículo izquierdo será excesiva, que conduce a un aumento de la PTDVI. El aumento repentino de la presión microvascular pulmonar, debido a la muy baja presión intrapulmonar, en la cara de la alta PTDVI y la distensibilidad ventricular izquierda bajo, favorecerá la formación de edema pulmonar (Tabla 2).

Las presiones intratorácicas muy negativas causan un aumento drástico e inmediato del retorno venoso sistémico hacia el corazón con una caída simultánea del gasto cardíaco asociado con el drenaje venoso pulmonar reducida a la aurícula izquierda. Presiones capilares pulmonares aumentan mientras que las presiones

intraalveolares disminuyen. El líquido se mueve rápidamente en espacios intersticiales y alveolares, y el edema pulmonar se mantiene incluso después de que se alivia la obstrucción de las vías respiratorias^{9, 10}.

La hipoxemia que se da como una complicación de la obstrucción de la vía aérea superior, aumentará de una manera no uniforme, el aumento de la resistencia vascular pulmonar; la presión y la integridad precipita un estado hiperadrenérgico capilar, imitando edema pulmonar neurogénica. La hipoxemia también redistribuye la sangre de las venas sistémicas a la circulación pulmonar, aumentando en que la resistencia de los capilares pulmonares¹¹.



Kalaf M R, Contrera T I. Negative-pressure pulmonary edema and hemorrhage associated with upper airway obstruction. *J Bras Pneumol* 2006; 34 (6): 6-15

DIAGNÓSTICO

Diagnóstico de EPPN se hace generalmente sobre la base de una historia de un incidente precipitante y síntomas se quiere una intervención rápida y no confundir con otras causas de insuficiencia respiratoria postoperatoria. Aunque los síntomas generalmente se desarrollan dentro de 1 h del evento precipitante, en el presente caso se presentó en menos de una hora. La presencia de agitación, taquipnea, taquicardia, secreciones espumosas rosa pulmonares, estertores y desaturación progresiva sugiere el diagnóstico de EPPN en el valor adecuado. Hallazgos de la radiografía de tórax de apoyo edema pulmonar el diagnóstico. Medida de la relación proteína del líquido / de plasma edema

pulmonar es un método bien validado para diferenciar entre edema pulmonar hidrostática y el aumento de la permeabilidad edema pulmonar^{12, 17}.

TRATAMIENTO

Depende de cada caso en particular, teniéndose desde el alivio de la obstrucción de la vía aérea y la corrección de la hipoxemia con la simple oxigenoterapia no invasiva, restricción en fluido terapia y apoyo con diuréticos de asa a menos que el paciente este hipovolémico, hasta necesidades de ventilación mecánica invasiva con niveles bajos de PEEP (5 a 20 cmH₂O) o sin él, esteroides y broncodilatadores (estos tres últimos aun en debate ya que no se ha demostrado eficacia clínica por ser casos aislados)^{14,15}.

En casos severos de colapso circulatorio apoyo con aminas vasoactivas, soporte de la función renal, estancia en unidades de terapia intensiva.

Sin embargo la característica del EAPPPN en la mayoría de los pacientes, es la recuperación total en plazo de horas o días, sin secuela clínica o radiológica alguna.

Obstrucción de la vía aérea persistente puede requerir una vía aérea artificial, y la insuficiencia respiratoria aguda requeriría ventilación artificial con oxígeno y los niveles adecuados de PEEP. Si la obstrucción de la vía aérea se debe a que el paciente muerda el tubo endotraqueal, puede ser necesaria una dosis de succinilcolina (0.1-0.2 mg / kg) para relajar los músculos de la mandíbula, aunque controvertido uso de esteroides en EPPN ha sido reportado en diferentes casos.

El diagnóstico y tratamiento rápido son esenciales para aliviar esta complicación respiratoria en pacientes con sospecha de EPPN. La mayoría de los pacientes reciben el tratamiento estándar que incluye la presión espiratoria final positiva y diuréticos, sin embargo, el papel de estas intervenciones es incierto. La presión positiva continua de la vía aérea en un 9% -18% de todos los casos, y el 34% -46% de los pacientes requieren ventilación mecánica controlada a través de la intubación orotraqueal se han notificado casos de evolución fatal debido al síndrome de dificultad respiratoria aguda y orgánica múltiple o fallo del sistema tras la obstrucción de la vía aérea superior^{13, 14}.

HEMORRAGIA PULMONAR POR PRESIÓN NEGATIVA. ¿COMPLICACIÓN O FORMA MÁS SEVERA?

Hay reportes escasos de hemorragia pulmonar secundaria a presión negativa, desconociéndose su incidencia, sin embargo es una entidad a tomar en cuenta ya que puede formar parte de una complicación del EAPPPN o ser una forma más severa y mortal de dicha entidad. Dentro de la fisiopatología, el mecanismo parece ser el mismo, salvo un incremento de la presión mayor a -100 cmH₂O (Ptm), que conlleva un mayor daño a los capilares alveolares con ruptura de los mismos y la subsecuente hemorragia, incluso corroborado por microscopía electrónica, en la que el daño a la ultra estructura es evidente principalmente a nivel de la membrana alveolo-capilar. A diferencia del edema por presión negativa (que tiende a ser de tipo trasudado), en la hemorragia por presión negativa existe un edema de tipo exudado, con gran cantidad de eritrocitos y proteínas, así como depósito de hemosiderina en los macrófagos alveolares, todo esto en relación al daño a la membrana alveolo-capilar. Obviamente la evolución tiende a ser crónica y el pronóstico malo^{14, 17}.

REFERENCIAS

1. Telsn G, Marandola M, Fiengo L, Lauria D, Delogu G. Acute pulmonary oedema associated with laryngospasm after thyroidectomy: a case report. *ChirItal.* 2008 Mar-Apr; 60(2): 302-9.
2. Devys JM, Cadi P, Nivoche Y. Protein concentration in pulmonary edema fluid for negative pressure pulmonary edema in children. *PaediatricAnesthesia* 2000; 10:557
3. María Teresa Reséndiz Olea; Edema pulmonar de presión negativa y hemorragia pulmonar, reporte de un caso y revisión de la literatura; *Rev.Asoc.Mex.Med.Crit y Ter Int* 2009;23(1):47-51.
4. Dr. Darío Demaría; Edema pulmonar a presión negativa. Una complicación anestésica; Volumen 66 • Nº 2 • Abril • Junio 2008
5. Antonelli M, Conti G, Moro ML, Esquinas A, Gonzalez-Diaz G, Confalonieri M, et al. Predictors of failure of noninvasive positive pressure ventilation in patients with acute hypoxemic respiratory failure: a multi-center study. *Intensive Care Med.* 2001; 27 (11): 1718-28.

6. Butterell H, Riley RH. Life-threatening pulmonary oedema secondary to tracheal compression. *Anaesth Intensive Care*. 2002; 30 (6): 804-6.
7. Van Kooy MA, Gargiulo RF. Postobstructive pulmonary edema. *Am Fam Physician*. 2000; 62(2): 401-4.
8. Stuth EAE, Stucke AG, Berens RJ. Negative-pressure pulmonary edema in a child with hiccups during induction. *Anesthesiology* 2000; 93:282-4.
9. Koh, MS, Hsu, AA, Eng, P. Negative pressure pulmonary oedema in the intensive care unit. *Intensive Care Med* 2003; 29, 1601-1604.
10. Mehta, VM, Har-El, G, Goldstein, NA. Post-obstructive pulmonary edema after laryngospasm in the otolaryngology patient. *Laryngoscope* 2006; 116, 1693- 1696.
11. Remy C, Parrot A, Lembert N, Marret E, Bonnet F. Haemoptysis after anesthesia. *Ann FrAnesthReanim*. 2006 Aug; 25 (8): 895-8.
12. Sow Nam Y, Garewal D. Pulmonary hemorrhage in association with negative pressure edema in an intubated patient. *ActaAnaesthesiol Scand*. 2001 Aug; 45 (7): 911-3.
13. Kalaf M R, Contrera T I. Negative-pressure pulmonary edema and hemorrhage associated with upper airway obstruction. *J Bras Pneumol* 2006; 34 (6): 6-15.
14. Broccard AF, Liaudet L, Aubert JD, Schnyder P, Schaller MD. Negative Pressure Post-Tracheal Extubation Alveolar Hemorrhage. *AnesthAnalg* 2001;92:273-275
- 15.- Luis del Carpio Orantes, M.D.,1 Sergio Castañeda; Edema Agudo de Pulmón por Presión Negativa. Reporte de Caso y Revisión de Literatura; *medicrit* agosto 2008; 5(3):103-7 www.medicrit.com
- 16.-Sharma R, Ramachandran T, Navnee-13.thakrishnan S, et al. Negative pressure pulmonary edema after routine elective surgery: A Review of two cases. *J AnaesthClinPharmacol* 2008;24:231-4.
- 27.-Sow NY, Garewal D. Pulmonary hemorrhage in association with negative pressure edema in an intubated patient. *ActaAnaesthesiolScand* 2001;45:911-913