

## PERICARDITIS SUPURATIVA POR ESTAFILOCOCO AUREUS A PROPÓSITO DE UN CASO

### SUPURATIVE PERICARDITIS BY ESTAFILOCOCO AUREUS ABOUT A CASE

Alemán Aviles Nelva Katya<sup>1-2</sup>

Baldivieso Achá Juan Pablo<sup>1-2</sup>

1. Estudiante de medicina. Facultad de Medicina, Universidad Autónoma Juan Misael Saracho, Tarija, Bolivia

2. Sociedad Científica de estudiantes de Medicina- Universidad Juan Misael Saracho, Tarija, Bolivia.

#### RESUMEN

La pericarditis purulenta es una enfermedad poco frecuente que afecta al pericardio y tiene una alta mortalidad. En el presente trabajo se expone un caso, en donde un paciente de 18 años de edad, presenta un cuadro clínico de aproximadamente 21 días de evolución, caracterizado al inicio por la aparición de un absceso, en el muslo derecho, según refiere a causa de una laceración producida en su trabajo; al cuadro se le añade la presencia de otro absceso a nivel axilar; siendo ambos fluctuantes, dolorosas al movimiento. Tres días después su estado general empeora y se agrega al cuadro, dolor torácico de moderada intensidad y disnea grado dos.

Después de encontrarse internado 2 semanas en otro hospital de la ciudad, es transferido al Hospital San Juan de Dios donde le diagnostican pericarditis supurativa y bacteriemia estafilocócica. Para resolver este cuadro es tratado con antibióticos; se realiza una videotoroscopia más ventana pleuropericárdica y decorticación pleural; avenamiento pleural bilateral por empiema bilateral; e instilación de estreptoquinasa por empiema tabicado derecho; además del drenaje de los abscesos.

El objetivo del presente trabajo es la de realizar una revisión bibliográfica de la pericarditis supurativa para así realizar una comparación entre la literatura y la práctica.

#### ABSTRACT

Purulent pericarditis is a rare disease that affects the pericardium and has a high mortality. This paper presents a case, where an 18-year-old patient, refers a clinical picture of approximately 21 days of evolution, characterized at the beginning by the emergence of an abscess, in the right thigh, which appeared because of a laceration in his work, then is added the presence of another abscess at armpit level, having both fluctuating characteristics, and painful movement. Three days later their general condition worsens and is added to the picture, moderate chest pain and dysnea degree two. After being hospitalized 2 weeks at another hospital in the city, it is transferred to the San Juan de Dios Hospital where diagnosed suppurative pericarditis and Staphylococcal bacteremia. To resolve this case, is treated with antibiotics; a videothorascopy with pleuropericardic window and pleural decortication; bilateral pleural drainage for empyema bilateral; and instillation of streptokinase because of a right septate empyema; In addition to the drainage of abscesses. The objective of the present work is the making a revision of literature of suppurative pericarditis in order to make a comparison between the literature and practice.

**Palabras claves:**  
Absceso, pericarditis, bacteriemia

**Keywords:**  
Abscess, pericarditis, bacteremia

**Correspondencia a:**  
Juan Pablo Baldivieso Achá

**E-Mail:**  
juampi\_ba\_9@hotmail.com

**Recibido:**  
30 de Agosto 2014

**Aceptado:**  
8 de Octubre de 2014

**scientific.umsa.bo**

## INTRODUCCIÓN

La pericarditis purulenta o supurativa es una entidad clínica poco frecuente definida como la infección de la cavidad pericárdica, con acumulación de pus en este. La infección viral junto con la pericarditis idiopática constituyen el 90% de las causas de las pericarditis y raramente producen secreción purulenta y cuando se produce es típicamente autolimitada.

A pesar de ser calificada como una patología "rara" en nuestro nosocomio se presentaron tres casos en un periodo corto de tiempo, por lo que se decidió realizar el estudio de uno de los casos en particular.

Con la sobrecarga de volumen el pericardio se dilata. Esto permite que el derrame pericárdico de lenta acumulación alcance grandes dimensiones sin interferir con la actividad del corazón. Por tanto, en los derrames crónicos menores de 500 ml de volumen, el único interés clínico es un característico crecimiento globular de la silueta cardiaca en las radiografías de tórax. Por el contrario la formación rápida de una cantidad de líquido apenas de 200 a 300 ml, puede producir taponamiento cardiaco<sup>1</sup>.

La signo-síntomatología es: dolor torácico que puede irradiarse a los hombros, cuello, espalda o abdomen, este aumenta con la respiración, de característica lancinante; escalofríos, disnea, tos seca, fatiga, fiebre, taquipnea. Los ruidos cardiacos se encuentran hipofonéticos, y se ausculta roce pericárdico. Puede complicarse con un derrame pleural y presentar la clínica propia de dicho cuadro<sup>2</sup>.

La complicación más grave es el taponamiento cardiaco, que ocurre cuando el fluido acumulado en el pericardio ocasiona que la presión pericárdica excede la presión diastólica, evitando el llenado cardiaco. Sus síntomas incluyen disnea, taquipnea y fatiga y sus signos más comunes son la taquicardia, ingurgitación yugular, silencio precordial, hipotensión y pulso paradójico.

### a)-Enfermedad Actual

El cuadro clínico presentaba aproximadamente 21 días de evolución, caracterizado al inicio por la aparición de un absceso de 6 x 5 cm., en el

muslo derecho, según refiere a causa de una laceración producida en su trabajo. Aproximadamente a los 5 días se le suma la presencia de otro absceso, ahora de 4 x 4 cm. a nivel axilar; teniendo ambas características fluctuantes, y dolorosas al movimiento. Tres días después su estado general empeora y se agrega al cuadro, dolor torácico de moderada intensidad, leves alzas térmicas no cuantificadas y disnea grado dos que fue aumentando de manera progresiva.

Después de encontrarse internado 2 semanas en otro hospital de la ciudad, es transferido al Hospital Regional San Juan de Dios, con una tomografía axial computarizada que reporta crecimiento de masa muscular cardiaca, y una radiografía de tórax donde se observa cardiomegalia, por lo cual es internado en dicho nosocomio.

### b)-Historia Anterior

#### D) Antecedentes no patológicos

**-Fuma:** Ocasionalmente-**Bebidas Alcohólicas:** Ocasionalmente-**Diuresis:** Con una frecuencia de 3 a 4 veces al día, en una cantidad aproximada de de 1500 c.c., orina de olor sui generis y color amarillo ámbar.-**Catarsis:** Con una frecuencia de 2 veces al día, color marrón, olor fecaloideo.

**II) Antecedentes patológicos:** Paciente inmunosuprimido, con prueba para VIH negativa; también refiere haber sufrido una laceración en el muslo derecho 2 días previos a la aparición del primer absceso.

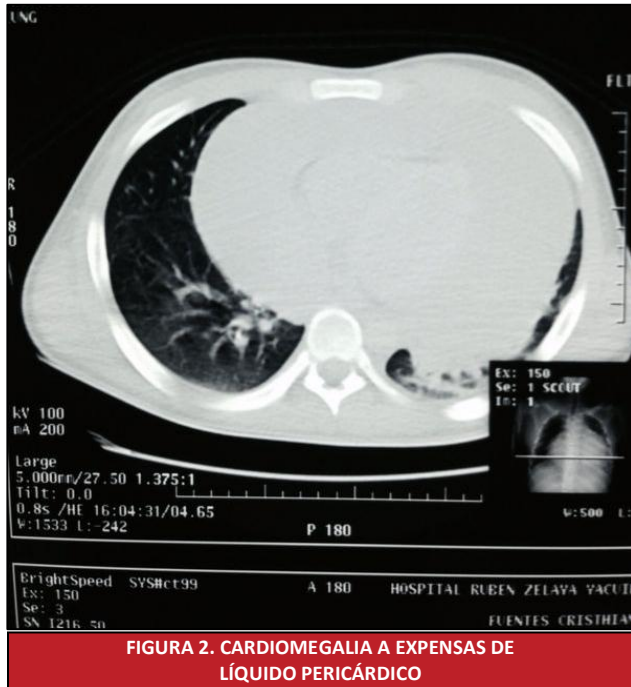
### c)-Examen físico

#### EXAMEN FÍSICO GENERAL

El paciente presenta un estado general regular, con un índice de masa corporal de 16,80 lo que denota un estado nutricional con delgadez moderada. Se puede observar una facies álgida, piel y mucosas pálidas e hidratadas. En el examen del tejido muscular, estos se encuentran eutónicos y eutróficos, el sistema osteoarticular, móvil y simétrico. No se palpan adenopatías.

Presenta una actitud de decúbito dorsal activo, y una marcha eubásica.

Al medir los signos vitales, encontramos una frecuencia cardíaca de 80 lat/min, frecuencia respiratoria de 22/minuto, temperatura de 36,4 °C y una saturación de oxígeno de 89 %.



**FIGURA 2. CARDIOMEGALIA A EXPENSAS DE LÍQUIDO PERICÁRDICO**

## EXAMEN FÍSICO REGIONAL

En el examen físico del torax anterior, a la inspección no se observa choque de punta, ni se lo palpa, pero se ausculta frote pericárdico con ruidos cardíacos rítmicos, regulares, hipofonéticos. A la auscultación del torax posterior solo se ausculta murmullo vesicular conservado en ambos campos pulmonares, sin ruidos sobreagregados.

En la palpación de abdomen se palpa un abdomen blando, depresible, doloroso a la palpación profunda en epigastrio e hipocondrio derecho, se palpa el hígado a dos traveses de dedo por debajo del reborde costal.

Al examinar las extremidades superiores se observa la presencia de una masa axilar, móvil, blanda de aproximadamente de 4x4 cm, del lado izquierdo. Mientras que en las extremidades inferiores, a nivel del muslo derecho, existe un absceso, con rubor, calor, tumor y edema de aproximadamente 6x5 cm.

## C) INTERCONSULTAS:

Cirugía de Torax: Paciente con antecedente de dificultad respiratoria derivado de Yacuibá. Se aprecia tomografía axial computarizada de torax, con aumento pericárdico y contenido líquido. En ecocardiograma se observa derrame pericárdico sin signos de taponamiento cardíaco.

## D) EXÁMENES AUXILIARES

**-EXÁMENES DE LABORATORIO:** Se realiza hemograma donde se evidencia anemia moderada (hemoglobina de 11 g/dl y un hematocrito de 33%) y leucocitosis con 13600 leucocitos/mm<sup>3</sup>; valores de úrea y creatinina que muestran hiperazoemia (urea de 0,60 gr./l.), hiperbilirrubinemia (bilirrubina total de 13 mg./L, bilirrubina directa de 7 mg/L y bilirrubina indirecta de 6 mg/L), el coagulograma denota hipoalbuminemia-hipoproteinemia (albúmina de 2,1 g/dl y proteínas totales de 5,4 g/dl); existe tiempo de protombina prolongado (24 segundos). La prueba para VIH sale negativa

**EXÁMENES DE GABINETE:** La tomografía axial computarizada de torax muestra aumento pericárdico y contenido líquido.

En ecocardiograma se observa derrame pericárdico sin signos de taponamiento cardíaco; en la radiografía de torax se aprecia cardiomegalia, con derrame pericárdico; en el electrocardiograma existen complejos de bajo voltaje generalizados con ritmo sinusal, P-R: 0,16, QRS: 0,06 y eje eléctrico entre 0° y +90°.

El cultivo del líquido pericardico revela un contenido de aspecto purulento, color blanquecino y que contiene coágulos, sedimento abundante, siendo la tinción Zielh Nilzen negativa, y la tinción de Gram, muestra bacterias Gram(+)

## Diagnóstico diferencial

Artritis séptica, tumor cardíaco, sepsis, tuberculosis

## DISCUSIÓN

La pericarditis purulenta es una entidad muy rara hoy en día, gracias a la evolución de la antibioticoterapia. Generalmente se presenta con descompensaciones agudas y características sépticas<sup>3</sup>.

En este caso se trata de un paciente de 18 años de edad, de sexo masculino, de profesión albañil, procedente de Yacuiba, el cual refiere dolor torácico de característica lancinante y que disminuía con el reposo; disnea, alzas térmicas no cuantificadas, y aparición de 2 abscesos: en la cara medial del muslo derecho y región axilar izquierda.

Después de haber estado internado 2 semanas en otro hospital de la ciudad, lo transfieren a nuestra institución. Gracias a las pruebas realizadas, en donde las técnicas imagenológicas y cultivos realizados, son un método indispensable<sup>4</sup>, es manejado con el diagnóstico de pericarditis purulenta y bacteriemia estafilocócica.

El tratamiento de los casos de pericarditis supurativa, requiere un accionar médico y quirúrgico.

Como tratamiento quirúrgico se realizó una videotoracoscopía más ventana pleuropericárdica y decorticación pleural. La técnica quirúrgica de vídeo toracoscopía asistida (VATS) es un método no invasivo de drenaje pericárdico mediante la realización de una ventana pleuropericárdica. La realización de una pericardiocentesis evacuadora es obligada en aquellos casos que cursen con inestabilidad hemodinámica, y esta indicada así mismo en colecciones de más de 20 mm<sup>3</sup> cuantificadas por ecocardiografía<sup>5</sup>.

Este procedimiento se realiza bajo anestesia general e intubación selectiva con tubo endotraqueal de doble luz, se realizan tres incisiones en el hemitórax izquierdo: 1. Introducción de la óptica endoscópica; 2. Pinza de tracción o aspirador; 3. Tijera hemostática. El acceso a la cavidad pleural permite una adecuada inspección, y drenaje del derrame pleural. Posteriormente se procede a la apertura del pericardio y drenaje del derrame, realizando una resección pericárdica parcial antero-inferior y estableciendo así, una ventana pleuropericárdica<sup>6</sup>.

Al mismo tiempo se realiza avenamiento pleural bilateral por empiema bilateral e instilación de estreptoquinasa por empiema tabicado derecho; la estreptoquinasa al activar el paso de plasminógeno a plasmina, logró así la lisis de las redes de fibrina<sup>7</sup>, resolviendo de esta el tabicamiento.

Dentro del tratamiento médico postquirúrgico se ordenó<sup>8</sup>:

- 1.- Dieta hiperproteica-hipercalórica, con clara de huevo 3 veces al día
- 2.-Control de signos vitales por turno
- 3.-Solución fisiológica al 0,9 % 1000 c.c.
4. Imipenem 500 mg endovenoso c/8horas
- 5.-Vancomicina 500 mg. endovenoso c/8horas.
- 6.-Clindamicina 600 mg endovenoso c/12 horas
- 7.- Omeprazol 40 mg endovenoso c/12 horas
- 8.-vitamina K endovenoso cada/12 horas
- 9.- Vitamina C endovenoso c/12 horas
- 10.- Complejo B endovenoso c/8 horas
- 11.- Dipirona 1gr endovenoso c/6 horas
- 12.- Nebulizaciones c/8 horas
- 13.- Curación c/8 horas

No existe una regla de acuerdo a la duración del tratamiento antibiótico, sin embargo, la mayoría de los pacientes en la literatura fueron tratados exitosamente con 2-4 semanas de tratamiento antibiótico intravenoso<sup>9</sup>.

Gracias a la intervención quirúrgica, y a las medidas postquirúrgicas tomadas, el cuadro fue evolucionando de manera favorable.

A los veinticuatro días postquirúrgicos, paciente es dado de alta solicitada, estando el cuadro completamente solucionado.

Por tanto la pericarditis supurativa debe sospecharse en todo paciente que presente disnea, shock, una presentación parecida a la sepsis; en cuadros donde exista ruidos cardiacos hipofonéticos y la existencia de roce pericárdico a la auscultación, y una silueta cardiaca agrandada en los estudios imagenológicos. A pesar que este paciente presentó una patología poco común, se la debe descartar si presenta los hallazgos citados<sup>10</sup>.

### **Agradecimiento:**

Agradecemos al Dr. Luis Enrique Llanos Helguero Cirujano de Torax y Jefe de la División

del Hospital Regional San Juan de Dios Tarija, por todo el tiempo invertido en nosotros y la ayuda incondicional que nos brindó.

## REFERENCIAS

- 1) Robbins y Cotran, Enfermedades Pericárdicas, Pericarditis Supurativa, Patología Estructural y Funcional. Cap. 12 pag584, 2010.
- 2) Baltaza Laines Valeriano Ruiz, Jesús Berjón, Román Lezaun, Pericarditis purulenta complicada con taponamiento cardiaco secundario a quiste hidatídico hepático abscessificado. *Rev Esp Cardiol*;62(08):948-9 - Vol. 62 Núm.08. 2009
- 3) LeWinter MM. Pericardial diseases. En: Libby P, Bonow RO, Mann DL, Zipes DP. Braunwald's *Heart Disease: A Textbook of Cardiovascular Medicine*. 8th ed. Philadelphia, Pa: Saunders Elsevier; 2007:chap 70
- 4) Rifkin RD, Mernoff DB. Noninvasive evaluation of pericardial effusion composition by computed tomography. *Am Heart J* 2009;1120.
- 5) Maisch B, Seferovic PM, Ristic AD, Erbel R, Rienmuller R, Adler Y, Tomkowski WZ, Thiene G, Yacoub MH. Guía en el diagnóstico y manejo de las enfermedades pericárdicas exudativas; The Task force on the diagnosis and management of pericardial diseases of the European society of cardiology. *Eur Heart J* 2004 587-610.
- 6) JOSE M. CLAVERO R. Módulo pleuroscopía Patología pleural: Toracoscopía y videotoracoscopía *Rev. chil. enferm. espir.* v.24 n.1 Santiago mar. 2008.
- 7) Manuel Litter, Farmacología de la Coagulación Sanguínea, Farmacología Clínica, sexta edición. cap 42, pag. 603. 2010.
- 8) Boon N, Fox KAA, Bloomfield P, Bradbury A: Cardiovascular Disease. In Davidson's Principles and Practice of medicine. Volume 12. 19th edition. Edited by Hunter JAA. Churchill Livingstone; 2005::478-481
- 9) Pedreira perez M, Virgos Lamela A, Crespo Mancebo FJ, Cerventes JL, Fernandez de la Requera G, Barragan Garcia R: 40 years Experience in the surgical treatment of constrictive pericarditis. 2007: pag 145
- 10) BENZING G, 3rd, KAPLAN S. PURULENT PERICARDITIS. *Am J Dis Child*. 2005 Sep;106:289-294